Resumo de publicações científicas P 006

brain4care

hipertensão intracraniana aguda

#Artigo original

Título da publicação: Análise da onda de pulso registrada na pressão epidural na hipertensão intracraniana aguda. Tokutomi et al. Neurol Med Chir (1985).

Objetivo: Esclarecer a origem e o significado clínico da morfologia do pulso da pressão epidural em situações de hipertensão intracraniana aguda.

Metodologia utilizada:
9 pacientes com hemorragia intracerebral hipertensiva, abordados cirurgicamente que evoluíram com hipertensão intracraniana com pressão epidural medida através de sistema de monitorização invasiva da pressão intracraniana (PIC) e pressão arterial (PA) invasiva.
Um estudo experimental com 5 macacos japoneses com hipertensão intracraniana induzida pelo método do balão peridural, com monitorização da pressão peridural e da PA invasiva com ondas da artéria carótida interna e da artéria femoral.

Quais os principais achados?
Cada componente da morfologia do pulso da pressão epidural correspondeu bem com a onda de pulso da PA invasiva, quando a PIC estava abaixo de 15 mmHg.

Conforme a PIC se elevava, em valores de 20 a 30 mmHg, foi observado um aumento na amplitude da onda do pulso da pressão epidural, bem como um prolongamento do tempo até o pico da onda. As alterações foram mais significativas em valores de PIC mais elevados, de 40 a 50 mmHg.

As alterações na onda de pulso da
As alterações na morfologia do pulso da pressão epidural foram induzidas principalmente por alterações na hemodinâmica intracraniana e na transmissão de pressão, secundárias à hipertensão intracraniana.

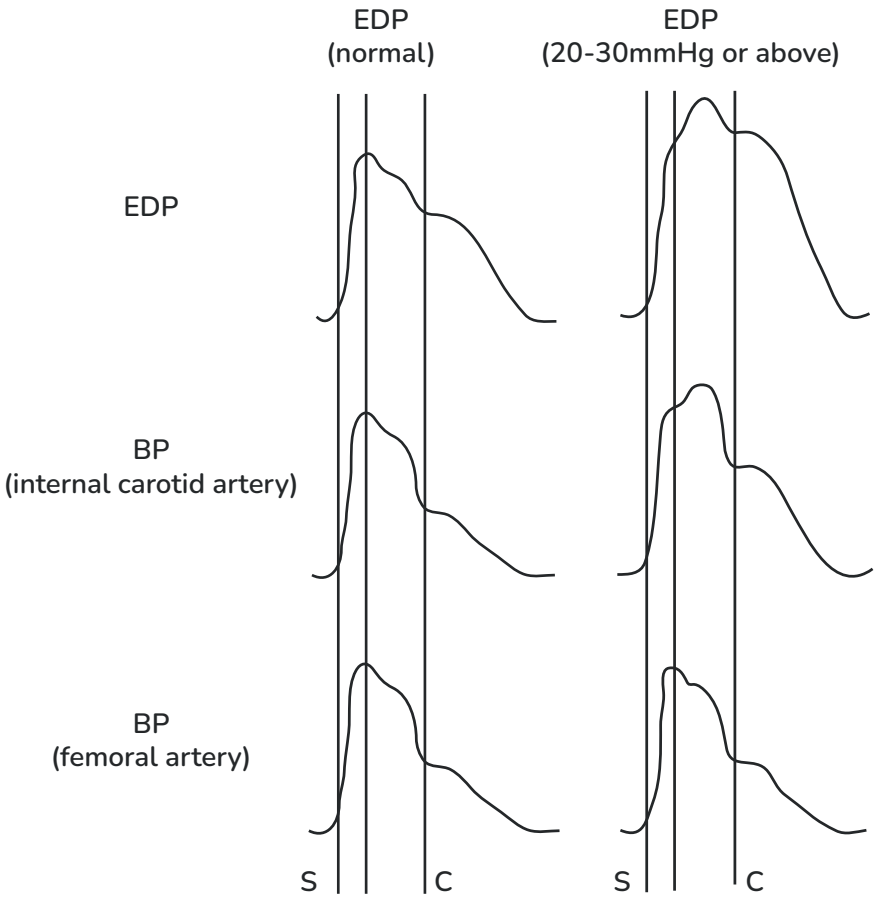

Legenda: Ilustração esquemática mostrando a morfologia do pulso da pressão epidural, PA carotídea interna e PA femoral. As ondas tidais da pressão epidural e da PA carotídea interna mostram um aumento concomitante com a elevação da pressão epidural, enquanto a onda tidal da PA femoral é estável.

Resumindo: A análise da morfologia do pulso da pressão epidural pode promover a detecção precoce de alterações dinâmicas intracranianas em situações de hipertensão intracraniana.

Para maiores detalhes, veja o artigo completo: DOI:10.2176/nmc.25.418

Referência:Tokutomi T, Shigemori M, Yuge T, Yamamoto F, Watanabe M, Kuramoto S, Goto S. Analysis of pulse wave recorded on epidural pressure in acute intracranial hypertension. Neurol Med Chir (Tokyo). 1985 Jun;25(6):418-24. Japanese. doi: 10.2176/nmc.25.418. PMID: 2412170.

www.brain4care